一般口演 01

症例報告　インプラント植立により残存歯への咬合負担を軽減した1例

A case of reduced occlusal load on remaining teeth through dental implant placement

○鈴木　義純[1,6]，斎藤　剛志[2,6]，河合　一郎[3,6]，山本　博文[4,6]，吉澤　龍馬[5,6]
イーアス高尾歯科[1]，斎藤歯科医院[2]，かわい歯科クリニック[3]，くにたち大学通り歯科医院[4]
よしざわ歯科医院[5]，東京西顎顔面口腔インプラント臨床研究会[6]

○SUZUKI Yoshizumi[1,6]，SAITOU Takeshi[2,6]，KAWAI Ichiro[3,6]
YAMAMOTO Hirofumi[4,6]，YOSHIZAWA Ryoma[5,6]
Iias Takao Dental Clinic[1]，Saitou Dental Clinic[2]，Kawai Dental Clinic[3]
Kunitachidaigakudori Dental Clinic[4]，Yoshizawa Dental Clinic[5]
Tokyo West Maxillofacial Oral Implant Clinical Research Institute[6]

緒言：

臼歯を1本失うと咬合力は30～40%減少すると言われている．特に第一大臼歯は咬合の維持安定及び最大咬合力に非常に寄与することから，当該臼歯を喪失してしまうと咬合力は著しく減少し，QOLの低下へと繋がる．

今回，残存歯への咬合負担を軽減し，左右の咬合バランスを維持できるよう，第一大臼歯相当部にインプラントを植立し，咬合位及び咬合力の安定を図った症例を経験したので若干の考察を加えて報告する．

症例：

患　者：65歳，女性．
初　診：2024年10月．
既往歴：特記事項はなし．
現病歴：⌊56連結FMCが脱離，⌊3は欠損．⌊6は歯根破折のため保存不可能．
⑥54③2①⌉，⌈⑦6⑤④⌉にロングスパンブリッジが装着されている．
⌈7⌉に動揺は無いが歯根膜腔の拡大がみられる．

処置および経過：

患者は，2024年10月に⌊56連結FMCが脱離したとのことで初診にて来院．⌊5は保存可能，⌊6は根尖にまで達する垂直的破折のため保存不可能と判断し，⌊6は抜歯することになった．

仮に，左上に局部床義歯を装着すると咬合位は安定するが，左右の咬合力に差が生じてしまう．右側上顎のロングスパンブリッジや下顎大臼歯の歯根膜腔の拡大を考慮すると，左側は右側と同等若しくはそれ以上の咬合力が望めるインプラントが最良であると説明し，患者の同意を得て治療を開始した．

⌊5に補綴を施し，2024年12月に抜歯後の骨の状態を確認後，⌊6相当部にAQBインプラントT5SM（AQB・ABIインプラント株式会社製）をソケットリフト法を併用しながら植立した．

2025年5月，バイオインテグレーションが十分に備わっていることを確認後，プロビジョナルレストレーションを装着した．咬合及び咀嚼に特に問題が無いことを患者に確認してもらい，2025年6月に最終補綴としてフルジルコニアクラウンを装着した．ナイトガードハードタイプ1.5mmをフルバランスにて調整し，ブラキシズムによる他歯への負担を軽減した．

現在は咬合状態，周囲軟組織にも異常は認められず良好に経過しているが，3ヶ月に1度のメンテナンスには必ず来院してもらうことを確約の上，今後の状態を確認していく予定である．

考察：

上顎前歯から右側のロングスパンブリッジ及び下顎ブリッジへの咬合負担が考えられるため，左側に対し，右側と同等以上の咬合力維持安定を求めることで，残存歯への負担軽減を図った．

咀嚼偏位にならないように咬合の左右のバランスを可能な限り整え，残存歯への咬合負担を少しでも和らげてあげることでその生存率を高めることに寄与できたと考える．また，今回使用したものはHAコーティングインプラントであり骨伝導能に優れていることから，骨が十分にある症例において有用であるのは勿論のこと，本症例のように抜歯即時インプラント及び上顎洞底粘膜を挙上しなければならない症例においても安心安全に植立されることが示された．

結論：

今回，HAコーティングインプラントを用いて上顎大臼歯部にソケットリフト法を併用して抜歯即時植立を行い，良好な結果が得られた．

同時に，咬合の安定においても短期間で咀嚼機能の回復が可能になることが示唆された．

一般口演 02

下顎両側臼歯部欠損症例にインプラントを植立して歯周病が改善した症例

A case in which periodontal disease improved after implant placement in a patient with missing molars on both sides of the mandible

○岩本　健治[1,6]，網野　浩巳[2,6]，鈴木　義純[3,6]，小澤　庄二[4,6]，河原　武紘[5,6]
岩本歯科[1]，あみのデンタルクリニック[2]，イーアス高尾歯科[3]，小沢歯科医院[4]
アイデンタルオフィス[5]，東京西顎顔面口腔インプラント臨床研究会[6]

○IWAMOTO Kenji[1,6]，AMINO Hiromi[2,6]，SUZUKI Yoshizumi[3,6]
OZAWA Shoji[4,6]，KAWAHARA Takehiro[5,6]
Iwamoto Dental Clinic[1]，Amino Dental Clinic[2]，Iias Takao Dental Clinic[3]，Ozawa Dental Clinic[4]
Ai Dental Office[5]，Tokyo West Maxillofacial Oral Implant Clinical Research Institute[6]

緒言：

歯周病は歯の喪失の主要な原因であり，欠損部の放置は咀嚼機能の低下のみならず，残存歯への過大な咬合負担やプラークコントロールの困難化を招き，歯周病の進行を助長することが知られている．

今回，我々は可撤性の義歯を使用していたが，不快のため使用していなかった患者の同欠損部分にインプラントを植立し，臼歯部の咬合を回復して前歯部の咬合負荷を軽減し，歯周病の改善を図った症例を経験したので，その概要に若干の考察を加えて報告する．

症例の概要：

患　者：64 歳，女性．
初　診：2021 年 12 月．
主　訴：奥歯で噛めない，前歯が動く．
既往歴：特記事項なし．
現病歴：右下 56，左下 56 は欠損で，義歯を作製したが，違和感があった為あまり使用していなかった．数年前より臼歯部の欠損を放置したため，徐々に前歯部の動揺を自覚する．前歯部の辺縁歯肉は発赤，腫膿し，歯周ポケットは最大 6mm，動揺度 2 であった．

患者は義歯の違和感が強く，インプラント治療を強く希望された．

処置および経過：

安心安全なインプラント植立をするために，当院ではサージカルガイドを使用している．

ガイドの使用により，植立の方向と深さが決まり手術時間が短縮された．

2022 年 2 月に右下 56 に AQB インプラント（アドバンス社製）4SM，4SS を植立した．

インプラントの初期固定は良好であったため，2022 年 3 月に仮歯を装着してその 1 ヶ月後，ジルコニアクラウンを装着した．

2022 年 6 月に左下 56 に AQB インプラント 4SS を植立した．インプラントの初期固定は良好であったため，2022 年 8 月に仮歯を装着してその 2 ヶ月後，ジルコニアクラウンを装着した．

その結果，前歯部の辺縁歯肉の発赤腫膿が収まって歯周ポケットは 4mm 以下，動揺度は 1 で前後にわずかに動く程度に改善した．

定期的にメインテナンスを行っているが，経過は良好である．

考察および結論：

従来，欠損補綴の治療法としては義歯かブリッジを装着することが一般的であったが，義歯は装着感が悪く使用されない事があり，歯周病が進行し，また失活歯においては歯根破折を起こして抜歯に至るケースも見受けられた．

しかし，インプラント治療が一般的になり，欠損補綴治療のオプションの 1 つとして完全に定着した現在では，インプラント治療により鉤歯や支台歯への過重負担が軽減され，残存歯の保存にとても有用である．

本症例は，臼歯部の咬合不良の為，前歯物に動揺がでてしまった症例であるが，欠損部にインプラントを応用することにより臼歯部の咬合が回復して，前歯部の歯周病が改善されたことが確認された．

このように，少数歯欠損症例にインプラント補綴を行うことで隣在歯や対合歯等にも咬合の安定性を招き，それ以上の歯牙の損失を止めることにも大きく貢献していると考えられる．

参考文献：

1）鹿島健司：下顎遊離端複数欠損に 1 ピースを植立し咬合回復した 1 例．AQB 学術研究会編：AQB インプラントの基礎と臨床 臨床編，第 1 版，（株）アドバンス，東京，2009，281-282.
2）大森佳次：上顎臼歯部中間歯欠損にインプラント補綴を行った症例．AQB 学術研究会編：AQB インプラントの基礎と臨床 臨床編，第 1 版，（株）アドバンス，東京，2009，283-285.

一般口演 03-1

上下顎全部欠損症例に対して AQB インプラント 1 ピースを用いて即時咬合回復を行った 1 症例

Immediate Occlusal Rehabilitation Using AQB One-Piece Implants with Complete Maxillary and Mandibular Edentulism: A Case Report

○川上　　大，白石　晃平，高屋　俊輔，小日向　凌，津山　泰彦
三井記念病院歯科・歯科口腔外科

○KAWAKAMI Hiroshi，SHIRAISHI Kohei，TAKAYA Shunsuke
KOHINATA Ryo，TSUYAMA Yasuhiko
Department of Dentistry and Oral and Maxillofacial Surgery, Mitsui Memorial Hospital

緒言：

上下顎全部欠損症例に対する補綴として総義歯による治療が長年行われてきた．義歯作成の技術進歩は目覚ましく，健康保険の総義歯で満足する患者さんも増えてきている．しかしながら，より自然に噛みたい満足感を求めて来院する患者さんもいることも経験する．そのような患者さんに AQB インプラントシステムとしての対応のガイドラインがなく，おのおのの歯科医院で経験にもとづく治療がなされていると思われる．今回われわれは，上下顎全部欠損患者に対して，AQB インプラント 1 ピースを用いた欠損補綴治療を行い，患者さんの満足が得られたのでその概要を報告する．

対象（症例の概要）：

症例は 78 歳，女性．舌，左側縁の口内炎が治らないために精査加療目的に紹介来院した．舌，左側縁に長径 15mm 程度の表面不正な口内炎を認め，左側下顎犬歯，第一小臼歯は舌側に傾斜しており，それによる褥瘡性潰瘍が疑われた．患者は極度の歯科恐怖症があり，全身麻酔下での治療を強く希望したため，舌摘除生検，抜歯術を施行した．病理組織診断は上皮の異形成は軽度で扁平苔癬を疑う組織像であった．患者は今回の入院手術で自信を持ち，今まで義歯を手で押さえて食事をしていたため，インプラント治療を強く希望した．

臨床診断：上下顎全部欠損

上記手術から 1 か月後，局所麻酔下に AQB インプラント 1 ピース 18 本，上顎 10 本，下顎 8 本を埋入，即時に仮歯を装着した．患者は手術日からバナナが食べられようになり感激していた．1 週間後には，すし屋ですしを 10 年ぶりに食べることができたと涙を流していた．最終補綴物は上顎 4 パーツ，下顎 4 パーツのジルコニア冠を装着した．この期間にかつらを製作し，別人になったと家族，友人から言われたと感無量の感謝をいただいた．食事の形態が変化し，友人との交流が増え日常生活が大きく変化した．定期健診に喜んで来院されているが，今後も慎重な経過観察を行う予定である．

結果：

この治療法を成功させるには，全顎インプラントの埋入とともに即時に仮歯を作成する際の臼歯部の垂直的咬合の決定が重要と考えている．当科では垂直的咬合の確立に際してウィリス法を用いている．しかしながら，その成書に記載されている手順とは違い，まず，上顎のリップサポートを決め，その後に臼歯の部咬合高径を決めている．そのことで口腔内で直接，作成する仮歯が容易となり，また，下顔面のふくらみに関しても有利ではないかと考えている．

一般口演 03-2

巨大な下顎嚢胞を摘出後 AQB1 ピースインプラントで咬合回復を行った１例

Occlusal Rehabilitation with AQB One-Piece Implants Following Removal of a Large Mandibular Cyst: A Case Report

○白石　晃平，川上　　大，高屋　俊輔，小日向　凌，津山　泰彦
三井記念病院歯科・歯科口腔外科

○SHIRAISHI Kohei，KAWAKAMI Hiroshi，TAKAYA Shunsuke
KOHINATA Ryo，TSUYAMA Yasuhiko
Department of Dentistry and Oral and Maxillofacial Surgery, Mitsui Memorial Hospital

緒言：

下顎骨には，さまざまな嚢胞，歯原性腫瘍が発生する．特に，下顎智歯部に多くみられ，この部位では初期の段階では臨床症状が出にくいため，発見された時には，大きな病変としてみられることをしばしば経験する．そのため，摘出後になんらかの再建手術が必要となる症例も多い．摘出にあたっては再発をおこさないようにすることが最も重要だが，これまでの経験から骨が再生しやすい状況を確保しながら摘出を行うことで，再建手術を回避できたことも経験してきた．今回，われわれは右側下顎第一大臼歯から下顎枝にかけて発生した嚢胞を摘出後，骨再生を確認した段階でAQB インプラントを埋入し，咬合回復を行い，埋入後７年経過良好な症例を経験したので，その概要を報告する．

対象（症例の概要）：

症例は 62 歳，男性．2018 年 8 月右側下顎角部の腫脹及び開口障害を主訴に紹介来院した．炎症反応は高度であり血液検査で CRP14.42 を示した．消炎目的に緊急入院となった．パノラマ X 線所見では，右側下顎智歯は下顎下縁付近に埋伏し，右側下顎第一大臼歯から下顎枝に及ぶ，単房性，境界明瞭，内部均一な X 線透過性病変としてみられた．CT 所見では下顎骨頬側舌側皮質は膨張性に圧排され，下顎管も下顎下縁まで圧排されていた．

臨床診断：右側下顎智歯由来の含歯性嚢胞

同月，全身麻酔下に口内法で右側下顎第一，第二大臼歯，智歯抜歯及び嚢胞摘出術を施行した．嚢胞は，周囲組織，下顎神経血管束から容易に剥離することができた．骨面にテルプラグを添付，その上に抗生剤付きガーゼを挿入して摘出開放とした．

病理組織学的診断：含歯性嚢胞

術後，創部の骨再生を確認し，術後 8 ヶ月目に局所麻酔下，AQB インプラント１ピース２本（46 部 T5SL，47 部 T5SL）を埋入，即時に仮歯を装着した．埋入後 4 ヶ月目に最終補綴物としてジルコニア冠を連結で装着した．2025 年 4 月，経過観察を行っているが，嚢胞の再発はなく，さらにインプラント周囲の骨吸収なく良好に経過している．

結果：

顎骨嚢胞摘出後，骨移植や再建を行わずに骨が再生してくることが確認できた．そのためには，頰側，舌側の皮質骨を可能な限り削骨することなく，嚢胞を摘出することが重要であると考えている．また，再生骨においても，AQB インプラントは問題無く適応し，長期安定性を期待できることが示された．

一般口演 03-3

パルチ切開を行い，歯肉縁を温存した上顎前歯部インプラント症例の検討

Clinical Evaluation of Maxillary Antenor Case Preserving the Gingival Margin with Partsch Incision

○高屋　俊輔，川上　　大，白石　晃平，小日向　凌，津山　泰彦
三井記念病院歯科・歯科口腔外科

○TAKAYA Shunsuke，KAWAKAMI Hiroshi，SHIRAISHI Kohei
KOHINATA Ryo，TSUYAMA Yasuhiko
Department of Dentistry and Oral and Maxillofacial Surgery, Mitsui Memorial Hospital

緒言：

上顎前歯部のインプラント治療にはさまざまな問題点があり，安易に手を付けると患者さんとの信頼関係が困難になることがある．様々な問題点として，埋入骨量の絶対的不足，埋入位置と選択インプラント，治療期間の延長，最終補綴物の審美，経時的な歯肉退縮などがあげられる．特に，歯根嚢胞などがみられる症例においては，抜歯，歯根嚢胞摘出後待機期間の間に，骨再生よりも骨吸収が進行することがあり，インプラント埋入前に増骨が必要な症例もみられることがある．その回避法としてパルチ切開を行い，歯肉縁を温存した上顎前歯部インプラントを行い，治療期間の短縮をめざしている症例の概要報告する．

対象（症例の概要）：

症例 1．66 歳，男性．右側上顎唇側のびまん性腫脹がみられ，精査目的に紹介来院した．右側上顎中切歯歯根破折, 右側上顎側切歯歯根嚢胞と臨床診断した．抜歯，嚢胞摘出の適応と診断し，その必要性を説明したところ, 欠損部位のインプラント治療を希望された．歯根嚢胞は親指大であり，摘出後は大きな骨欠損が予想されたため抜歯，嚢胞摘出，即時インプラント埋入，仮歯装着を行った．

症例 2．60 歳，女性．左側上顎即側切歯頬側歯肉の腫瘤精査目的に来院した．左側上顎側切歯は反対咬合を呈していた．レントゲン所見では歯根遠心部中心に小指等大の透過性病変を認めた. 臨床診断は歯根破折，歯根嚢胞とした．抜歯後のインプラント治療を希望されたため抜歯，嚢胞摘出，即時インプラント埋入，仮歯装着を行った．

結果：

パルチ切開を行い，歯肉縁を温存するこの術式は，術野を明視下におくことで，病巣の完全摘出を可能とした．それとともに歯肉縁組織に外科的侵襲を加えないことで，歯肉退縮を起こしにくい術式ではないかと考えている．

骨再生までの時期，長期予後など，まだまだ課題が多いと考えているため，今後の症例の蓄積が必要である．

一般口演 03-4

下顎臼歯部における即時荷重インプラントの短期臨床成績

Short-Term Clinical Outcomes of immediate Loading Implants in the Mandibular Molar Region

○土屋　優，川上　大，白石　晃平，高屋　俊輔，小日向　凌，津山　泰彦
三井記念病院歯科・歯科口腔外科

○TSUCHIYA Masaru，KAWAKAMI Hiroshi，SHIRAISHI Kohei
TAKAYA Shunsuke，KOHINATA Ryo，TSUYAMA Yasuhiko
Department of Dentistry and Oral and Maxillofacial Surgery, Mitsui Memorial Hospital

一般口演 03-5

初心者がAQBインプラント1ピースを植立する際に留意すべき事項

Considerations for Beginners in the Placement of AQB One-Piece Implants

○小日向　凌，川上　　大，白石　晃平，高屋　俊輔，津山　泰彦
三井記念病院歯科・歯科口腔外科

○KOHINATA Ryo，KAWAKAMI Hiroshi，TAKAYA Shunsuke
TSUYAMA Yasuhiko
Department of Dentistry and Oral and Maxillofacial Surgery, Mitsui Memorial Hospital

緒言：

私は大学卒業2年目です．卒後歯科研修プログラムが終了し，これからインプラント治療ができる歯科医師を目指しています．大学教育では，インプラント治療に関して，チタン製2ピースインプラントしか学ぶ環境になかったのですが，三井記念病院に入職してから1ピースインプラント治療を目の当たりにして驚きの連続です．

大学では，術前CT検査，サージカルステント，openトレイ印象法の重要性などを学んだのですが，津山先生のインプラント治療は，術前にCT撮影することは稀であること，ステントは見たことないこと，寒天アルジネート印象と全くことなるものでした．そのため，私たち年代の先生方がAQBインプラント1ピースを導入するためには大きな壁を感じているものと思いました．それまで経験した症例から，われわれ世代の術者にとって，同じ目線で留意すべき事項を指摘することで，助けになると思いその概要を報告します．

対象（症例の概要）：

症例は69歳，女性．右側下顎臼歯部にインプラント治療を受けたいと精査加療目的に紹介来院した．右側下顎第一小臼歯，第一大臼歯は欠損しており，顎堤は頬側吸収の斜め骨形態であった．レントゲン所見では，骨の性状に異常はなく，下顎管までの距離は24mmであった．右側下顎第二大臼歯は近心傾斜しており，根尖に骨透過像を認めた．インプラント植立術は局所麻酔下に行った．切開は歯槽頂とした．とがっている歯槽部に切開を加えることは，恐怖を感じるものでした．骨膜剥離を行い，スタートポイントの見極めが難しく，ステントがあれば容易になるものと感じました．ガイドドリル形成後，方向チェッカーを挿入し，対合との位置関係を確認できたことは安心につながりました．植立窩形成は，リーミングバーまでとしました．インプラントを埋入する際に，HA層が完全に隠れることができませんでした．初期固定はしっかり得られたつもりでしたが，埋入トルクを具体的に提示されれば安心感が増すものとかんじました．露出したHA層の上には形成時に採取した骨紛を留置しました．しかし，これが硬い骨にかわるものか疑問を感じました．歯肉縫合を終了したときの達成感，安堵感を感じました．

結果：

初めてインプラント植立して，しかも1ピースインプラントで，いかに植立方向の重要性を感じました．初心者には，スタートポイント，植立深度12mmの恐怖克服，植立トルクの具体化，HA層露出した際の処置などが重要ではないかと思います．

一般口演 04

口腔インプラント治療前後における BMI の変動

BMI Transition Between to Before and After Oral Implant Treatments

○中塚　敏弘[1, 2, 3, 4]，中島　綾子[1, 3, 4]，西條　英人[2, 4]
恵幸堂歯科医院[1]，鹿児島大学医歯学総合研究科顎顔面機能再建学講座口腔顎顔面外科学分野[2]
東京大学医学部附属病院口腔顎顔面外科・矯正歯科[3]，日本先進インプラント医療学会信州支部[4]

○NAKATSUKA Toshihiro[1, 2, 3]，NAKAJIMA Ayako[1, 3, 4]，SAIJO Hideto[2, 4]
Keikodo Oral & Dental Clinic[1]，Dep. of Oral and Maxillofacial Surgery, Graduate School Medical and Dental Science, Kagoshima University[2]，Dep. of Oral and Maxillofacial Surgery, The University of Tokyo Hospital[3]，Shinshu Branch of Japanese Society for Advanced Implant Medicine[4]

Summary:

It goes without saying that the primary goal of oral implant treatment is to maintain and improve the health of patients. This study investigated how implant surgery affects patient health by comparing changes BMI from recording in weight before implant treatment, during the non-weight-bearing period, and after placement of the superstructure. As a result, in many cases, weight decreased during the non-weight-bearing period after surgery, and increased after the installation of the superstructure compared to before surgery. This tendency was particularly strong in patients with multiple missing teeth, suggesting the need for nutritional guidance for long years after treatments.

緒言：

口腔インプラント治療は患者の健康維持増進が第一義であることは無論である．我々はインプラント植立・埋入前～上部構造装着以降までの体重変動を記録し，インプラント手術というイベントが患者の健康維持にどのように影響があったかを BMI の推移から考察した．

症例と方法：

2025 年 3 ～ 7 月期の 4 カ月間にメインテナンス等で来院された患者の中より，術前から上部構造装着後 1 年以上経過までの体重記録が残る患者 176 名を抽出し，インプラントの使用数ごとに術前，免荷期間，上部構造後の体重変動を Body Mass Index（BMI）で比較した．なお，期間内に全身疾患を患った者や目的をもって食事療法・運動療法を行った者は調査の対象から除外した．対象症例に使用したシステムは 1 ピースタイプの AQB®（AQB-AHI ／所沢）が 9 割以上であり，他は 2 ピースの NanoTite™Tapared Certain® PREVAIL®（Zimmer Biomet/USA），SimpleLine Ⅱ®（Dentium/Korea），AnyOne®・AnyRidge®（MEGAGEN/Korea）で計 802 本であった．

結果：

インプラントを植立・埋入術前の BMI に比べ，インプラントを 1 ～ 2 本使用した症例では①術後～上部構造装着までの免荷期間中（以下①）に BMI を減少（痩せた）させた者が 75％以上，②上部構造装着後 1 カ月の時点（以下②）で術前より BMI を増加させ（太った）者が 75％に転じ，③上部構造 3 カ月～ 1 年（以下③）では 65％近くが術前に比べ BMI が増加した．インプラントの植立・埋入本数が 3 ～ 6 本の症例では，①は 60％以上が BMI を減少させ②では 65％以上が BMI を上昇させ，③に至ると 70％を超える者が術前より BMI を増加させた．なお 7 本以上使用した症例では，①は BMI を減少させた者が 70％以上であったが，②の時点で BMI を増加させる者が 90％近くとなり，③に至っても 80% 近くの者が術前より BMI の増加させていた．全体でみると BMI は，術前に比べ①では 70％以上で減少させるが，②で 80% 近くが増加させ，③で 70％以上の者が増加を示した．

考察：

口腔インプラン治療では，上部構造装着後は何でも食べられるようになって幸せとほぼ全ての患者から感謝される．一方，術後の免荷期間に食事を摂りにくいと不満を示す者も少なからず存在する．そこで術後から上部構造装着までの免荷期間も快適に過ごせるように，当医院では 10 年以上前から管理栄養士を配置して術翌日より患者個々に合わせた栄養指導・生活指導を徹底指導している．噛みにくいときには市販のものを含め柔らかいメニューの工夫や栄養補給品の処方等に至るまで生活支援と栄養価の維持に工夫してきたつもりであった．にもかかわらず，今回の結果からは術後の免荷期間中は身体に対して負荷がかかっていたことが示唆された．また上部構造装着後は BMI の上昇が目立った．咀嚼効率の上昇と，栄養状態の改善であることは明らかであろう．しかし，多数歯欠損に対しては，上部構造装着後の体重増加が著しく，生活習慣病予防の見地からもメインテナンス時には長期にわたり栄養指導等の介入が必要であることが示唆された．今後は n 数を増やし，今回得られた傾向が妥当なものかを検討したい．

結論：

口腔インプラン手術後の BMI の変動を観察した．結果，術後の免荷期間だけでなく術後も長期にわたる栄養指導・生活指導の必要性が示唆された．

一般口演 05

口腔内スキャナーを用いた１ピースインプラントの上部構造

○星　　晴夫[1, 2, 3]，二宮　功一[3, 4]
ほし歯科医院[1]，バイオアクティブインテグレーションインプラント研究所[2]
日本先進インプラント医療学会横浜支部[3]，二宮歯科診療室[4]

緒言：

一般診療所において口腔内スキャナーは多く導入され多用途に使用されている．

今回，演者らは AQB1 ピースインプラントの上部構造を，口腔内スキャナーを用いてスキャニング，設計，データーをラボ用 CAM でミリングし装着した症例を経験したので報告する．

症例：

患　者：56 歳　女性．

主　訴：インプラントに被せいていた歯が外れて紛失してしまった．

既往歴：特記事項なし．

現病歴：2012 年，左上 7 の AQB1 ピースインプラントを植立し，その後はハイブリッドレジン前装冠を装着した．順調に経過していたが, 2025 年 3 月に脱離，紛失してしまった．今回，新たに上部構造を作るにあたり，他のインプラントの上部構造にジルコニアクラウンが装着されていたことからジルコニアクラウンの製作を行った．

現症：

全身所見：体格小，栄養状態は良好．

口腔内所見：多数のインプラントを認めら経過は順調であるが，左上 7 はインプラントの上部構造がない状態である．周辺歯肉に異常もない．

処置および経過：

2025 年 3 月左上 7 の印象を寒天＋アルジネートの連合印象で採得した．（図 1）分割模型を作成し，インプラント周囲部のトリミングを行った．（図 2）

周辺歯肉部の修正を行い株式会社 SIRONA 社製のプライムスキャン（口腔内スキャナー）で模型を読み込んだ．（図 3-1）（図 3-2）今回の症例では口蓋側のクリアランス量が若干少なく表示されている．（図 4）プライムスキャンに搭載されている CAD システムを用い上部構造のデザインを行った．（図 5）

咬合状態，クリアランスの量等多くの情報が得られる．株式会社 SIRONA 社製の CAM システム inlabX5 でジルコニアディスク・セルコンを切削し（図 6），形態修正・研磨を行い（図 7）シンタリングファーネ

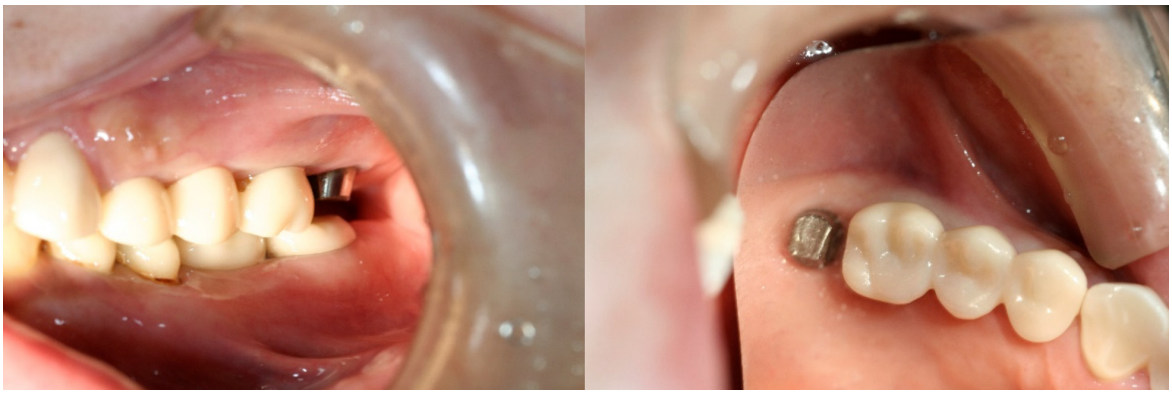

（図 1）ハイブリッドレジン前装冠が脱離し，紛失した時の口腔内写真

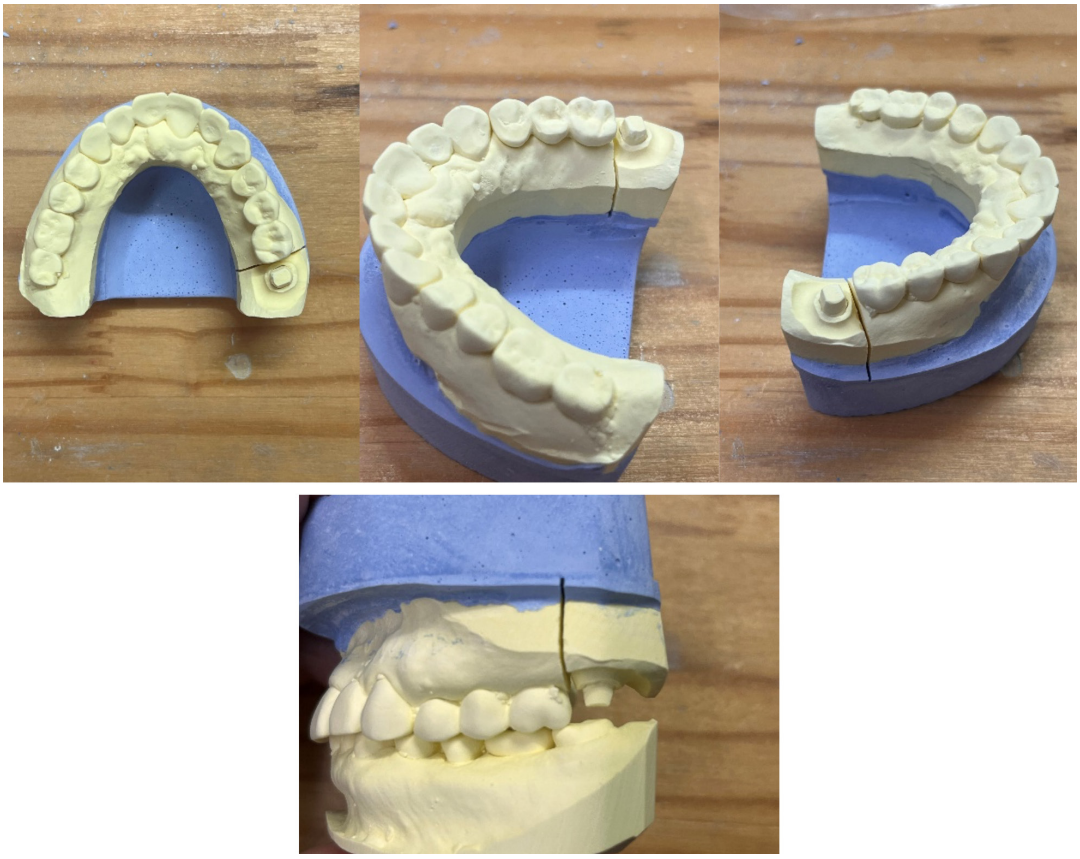

（図 2）印象採得後石膏模型を分割模型に製作した.

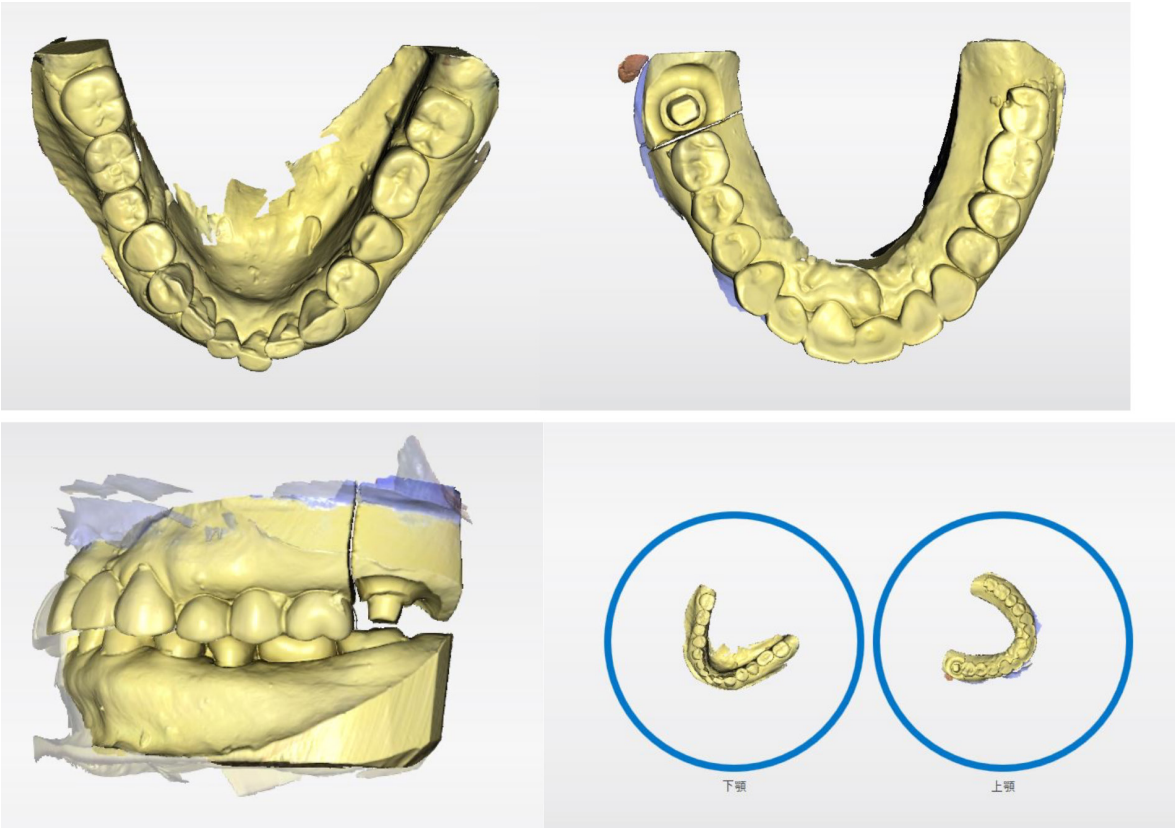

（図 3-1）SIRONA 社製のプライムスキャンにて石膏模型をスキャニングした時の画像



（図 3-2）CAD システムにて設計（咬合状態の確立，製作物のマージンの設定，クリアランスの確認）の準備

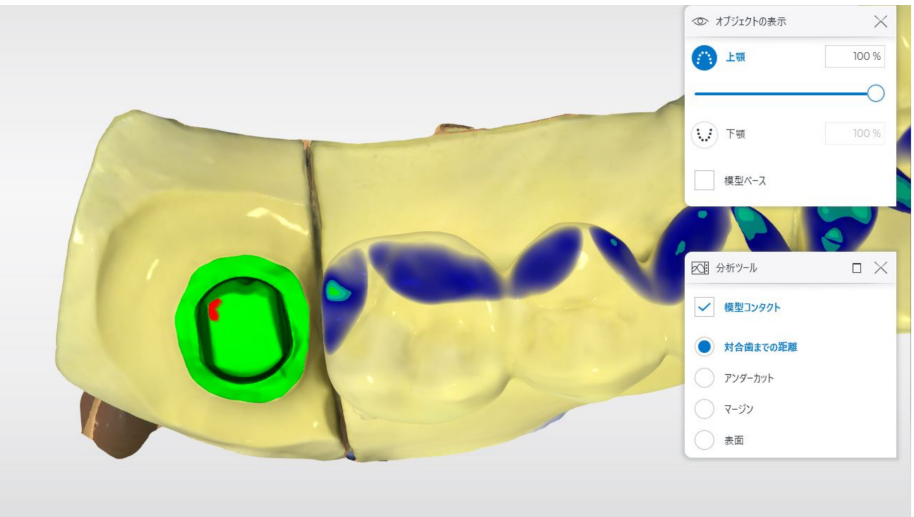

（図 4）CAD システムにより対合歯とのクリアランス量の情報を得られる.

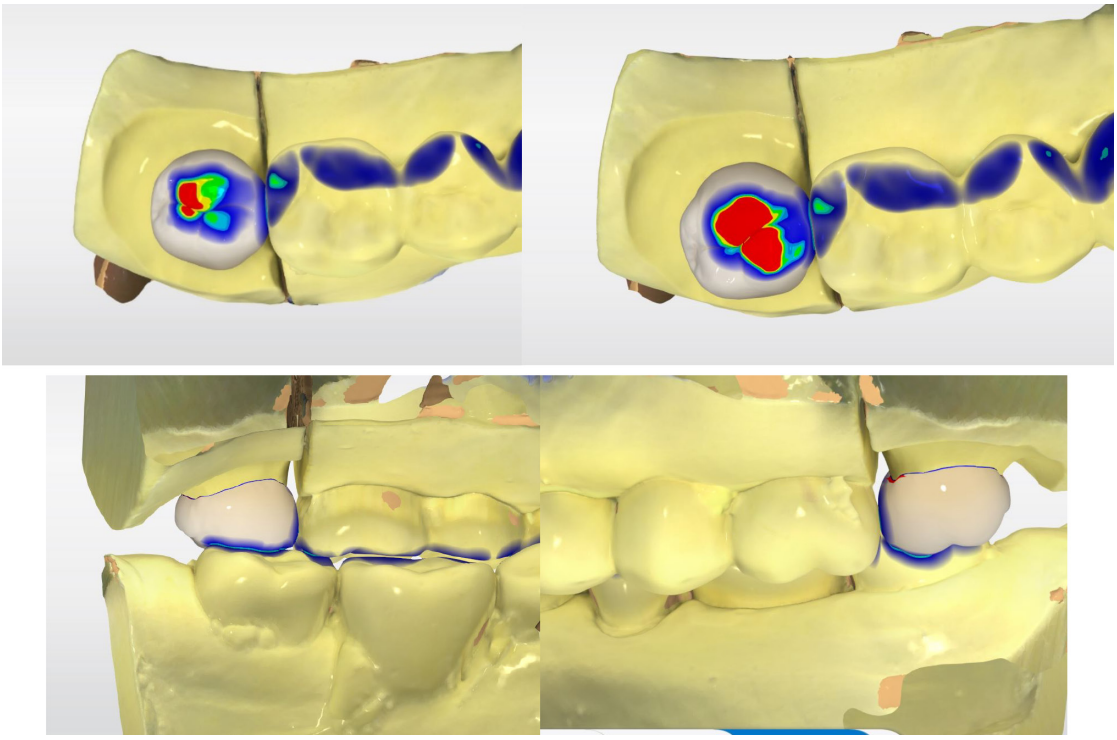

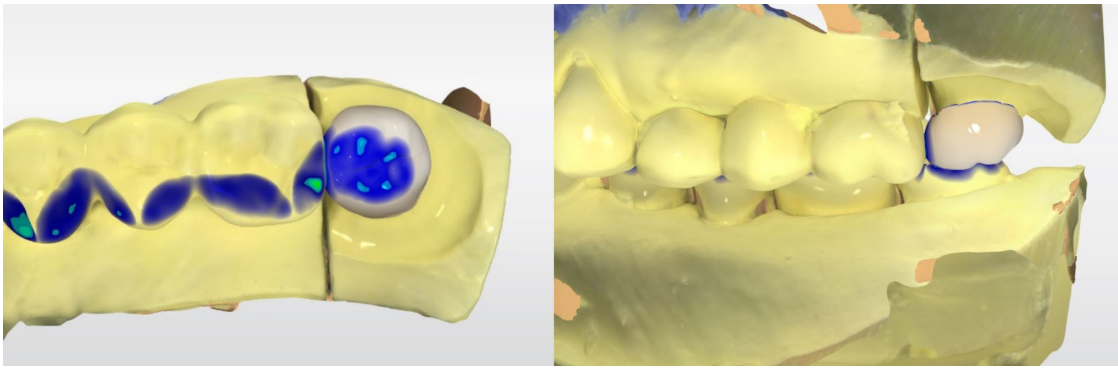

（図 5）CAD システムにおり補綴物の設計

（図 6）CAM システム inlabX5 でジルコニアディスク・セルコンを切削

（図 7）CAM システムでミリング後，手技で形態修正研磨

ス IVOCAR 社製で焼成を行った．（図 8）石膏模型に戻し，コンタクト・咬合調整を行った．（図 9）72・73．74・75

試適・調整後にスチーマーにてタンパク除去，ロカテックシステムによりサンドブラストシランカップリング処理をし，レジンセメントにて接着を行った．（図 10）91・92

考察：

通常印象採得した症例ではラボ用のスキャナーを用いてジルコニアクラウンを製作していた．口腔内用の CAD システムを用いても何ら遜色もなく最終補綴が



（図 8）シンタリングファーネスにて焼成前と焼成後

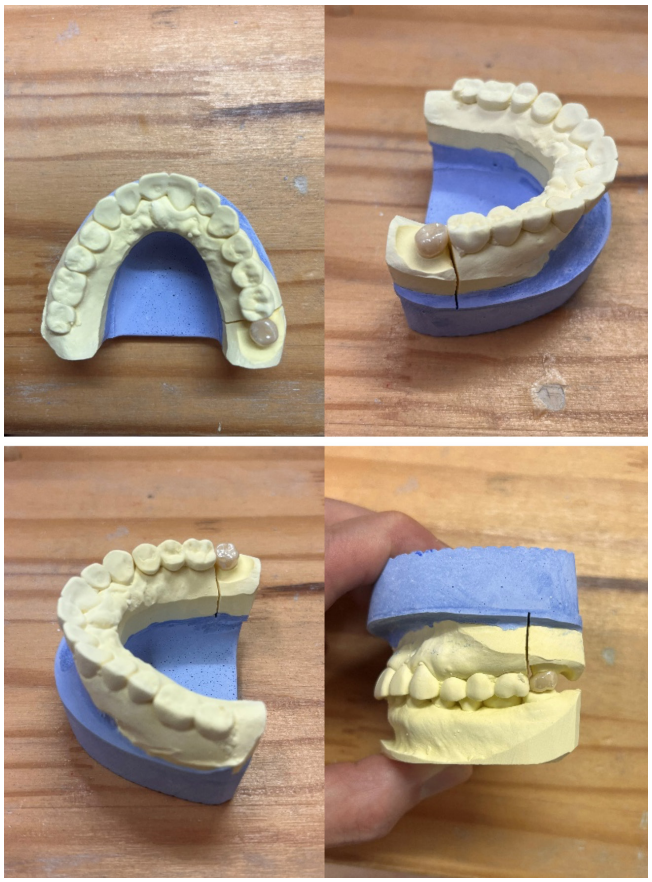

（図 9）分割模型に指摘し調整研磨

（図 10）口腔内に装着

行えた．歯科医院の口腔内スキャナーの普及率は 20 ～ 30％となっていることから，今後の補綴は院内で設計をしてデーターを技工所に送るなど，単純に技工士任せではなく歯科医師が積極的にかかわることが大切であると考える．インプラントの植立位置に対し，歯肉の状況などを把握しながら設計することが重要である．

引用文献：

1）AQB 学術研究会：「AQB インプラントの基礎と臨床　基礎編」2008 年 8 月 24 日．
2）AQB 学術研究会：「AQB インプラントの基礎と臨床　臨床編」2008 年 8 月 24 日．

一般口演 06

左側下顎第一大臼歯内部吸収の抜歯後 HA 系ワンピースインプラント治療を行った 1 症例

A case of AQB one-piece implant implantation in the left first molars of the lower jaw due to internal resorption

○北田　宗敬[1,4]，中塚　敏弘[2,4]，西條　英人[3,4]
諏訪クリスタル歯科医院[1]，恵幸堂歯科医院[2]
鹿児島大学医歯学総合研究科顎顔面機能再建学講座口腔顎顔面外科学分野[3]
日本先進インプラント医療学会信州支部[4]

○KITADA Munenori[1,4]，NAKATSUKA Toshihiro[2,3,4]，SAIJO Hideto[3,4]
Suwa Crystal Dental Clinic[1]，Keikodo Oral & Dental Clinic[2]，Dep. of Oral and Maxillofacial Surgery Graduate School Medical and Dental Science, Kagoshima University[3]
Shinshu Branch of Japanese Society for Advanced Implant Medicine[4]

緒言：

今回，左側下顎第一大臼歯内部吸収により抜歯に至った部位にインプラント治療を行った 1 症例を経験したので若干の考察を加え報告する．

症例：

患　者：18 歳　女性．
初　診：2012 年 12 月．
主　訴：口腔健診．
既往歴・現病歴：特記事項なし．

処置および経過：

2012 年 12 月，進学を機に歯科健診で来院．パノラマレントゲンにて #36 に近心根髄床底部に異常を認めため無症状ではあるが局所デジタルレントゲン撮影したところ内部吸収を認めた．しかし進学のため東京の歯科医院に紹介となった．2016 年 5 月帰郷に伴い歯科健診を目的に再来院された．当該歯はそのままであったため，再度局所デジタルレントゲン撮影を行った．二次カリエスの進行もしくは内部吸収の拡大を認め抜歯を提案するも同意が得られなかった．

2017 年 4 月頬側歯肉退縮が進み分岐部カリエス様歯質の露出が認められる状態に至り抜歯に同意を得ることができた．2017 年 5 月に抜歯術を施行．術後はインプラント治療を希望された．2017 年 6 月 AQB® インプラント 5SM（AQB･ABI 社 / 所沢）を植立した．2018 年 1 月．陶材焼付鋳造冠を装着した．2025 年 4 月現在，インプラント最終補綴より 7 年 3 か月経過した．歯冠補綴物近遠心的直下には多少の骨吸収像を認められるが AQB インプラントアパタイト構造付近では補綴開始時より密な骨結合像が認められた．

考察：

歯の内部吸収（internal resorption）の原因には，歯の外傷，歯髄炎や根管治療後の慢性的な刺激よる影響，矯正治療の影響，歯牙再植・移植後の影響，全身疾患や代謝異常などが挙げられる[1]．代謝異常として下垂体前葉ホルモン（成長ホルモン），甲状腺ホルモン，上皮小体ホルモン，唾液腺ホルモン，性ホルモン，副腎皮質ホルモン，プロスタグランジンなどの内分泌異常の歯および口腔諸器官への影響が散見される[2]．今後，施術したインプラントに関して女性の後半ライフステージを主軸に妊娠，出産，Ca 代謝，閉経，骨粗鬆症など骨とのインテグレート，インプラント周囲炎の発生にはホルモンの動きを含め注意し十分な経過観察を行っていきたいと思う．

結語：

今回，左側下顎第一大臼歯内部吸収により抜歯に至った部位にインプラント治療を行った 1 症例を経験したので若干の考察を加え報告した．

参考文献：

*1）武田泰典：乳歯に見られた内部吸収の一症例．岩医大歯誌 10: 106-111, 1985.
*2）上羽隆夫：口腔領域に関する内分泌と代謝．学建書院：354-358, 1994.

一般口演 07

歯根破折をインプラントにて機能回復した1例

A Cace report of implant placement for broken teeth

○太田　敏[1,6]，大野　博文[2,6]，吉澤　龍馬[3,6]，宮浦　靖司[4,6]，河合　一郎[5,6]
おおた歯科クリニック[1]，おおの歯科医院[2]，よしざわ歯科医院[3]，みやうら歯科医院[4]
かわい歯科クリニック[5]，東京西顎顔面口腔インプラント臨床研究会[6]

○OOTA Satoshi[1,6]，OONO Hirofumi[2,6]，YOSHIZAWA Ryoma[3,6]
MIYAURA Yasushi[4,6]，KAWAI Ichiro[5,6]
Oota Dental Clinic[1]，Oono Dental Clinic[2]，Yoshizawa Dental Clinic[3]，Miyaura Dental Clinic[4]
Kawai Dental Clinic[5]，Tokyo West Maxillofacial Oral Implant Clinical Research Institute[6]

緒言：

過去にう蝕が多く，歯冠修復治療を多数歯に行い長期間経過した場合に，高齢になってから歯冠歯根破折を発現する症例に比較的頻繁に遭遇する．今回，歯根破折のため抜歯に至ったが，欠損部にインプラント治療を行い，よい結果が得られた長中期症例を経験したので報告する．

症例：

患者は手術時年齢70歳女性．当院をかかりつけ医として，以前より受診歴があったが，下顎左側臼歯部の疼痛を主訴に2013年3月に来院．エックス線写真検査により下顎左側第二大臼歯の歯根破折が認められたため抜歯を行い，すでに欠損していた下顎左側第一大臼歯にインプラント植立手術（AQBインプラント4MS　アドバンス社製）を行い，数カ月待機ののち⌈7にもインプラント植立手術（AQBインプラント4SS）を行った．上部構造はそれぞれメタルボンドとジルコニアポーセレンにて歯冠修復を行った．翌年⌋2が歯根破折のため抜歯を余儀なくされ同様にインプラント植立手術を行い（AQBインプラントT3ML）上部構造にはジルコニアポーセレン修復を行った．2021年には4⌋と6⌋の2歯の歯根破折による歯肉腫脹と，5⌋においては歯周疾患による動揺を認め，654⌋の抜歯後にインプラント植立手術（T5SM）を6⌋と4⌋部の2部位に行い，ブリッジタイプの歯冠補綴を行った．

結果：

歯根破折の部位の歯槽骨は唇側頬側または口蓋側のいずれかが骨欠損していたが，⌈6⌈7は術後10年以上，⌋2は術後ほぼ10年，6⌋4⌋は術後4年5か月経過するが異常な骨吸収はなく良好に経過している．

患者はほぼ6か月毎にメンテナンスに来院し，口腔内清掃状況も良好である．

考察：

歯周疾患を伴った歯根破折症例では歯槽骨の条件は必ずしもよくないことが多いが，骨増生が早くバイオインテグレーションに優れたHA系インプラントを用い，術後管理を丁寧に行うことで長期間の使用に耐えうるインプラント治療につながったと考えられる．

一般口演 08

歯根破折を起こし保存不可能となった遊離端欠損部への抜歯即時HA系1ピースインプラントを用いて咬合回復を図った症例

○星　　晴夫[1)]，二宮　功一[2)]
ほし歯科医院[1)]，二宮歯科診療室[2)]

緒言：

最後臼歯を利用した欠損補綴は臨床上よく行われている．しかし，その最後臼歯を失うことになると可撤式部分床義歯かインプラントの選択となる．遊離端部分床義歯は，維持，安定が悪く，咀嚼機能の回復が不十分で患者の満足度が得られないことも多い．また，残存歯の歯周組織への影響も指摘されており補綴装置の選択が欠損隣接歯の予後にも影響を及ぼすことから遊離端欠損部にインプラント植立をして咀嚼機能の改善を図る症例が増加している．

抜歯即時インプラント手術のメリット：

1．治療期間の短縮

抜歯待時インプラント手術では，抜歯後の治癒期間を待ってからインプラントが植立されるが，即時植立により治療全体の期間が短縮される．

抜歯とインプラント手術を同時に行うことで，患者は二度の手術を受ける必要がなく，機能回復期間が短縮される．

2．骨の維持

抜歯後の骨吸収を最小限に抑えることができるため，患者の骨量を保つことができる．骨の減少はインプラント成功率にも影響を与えるため，早期のインプラント植立は長期的な予後に影響を及ぼす．

症例：

患　者：68歳　女性．

主　訴：右下7咬合時の違和感と動揺．

既往歴：特記事項なし．

現病歴：右下6の欠損のため右下5・7を支台としてブリッジによる補綴治療を受け順調に経過していた．数週間前より咬合時の違和感を自覚し，1週間前から動揺していることを自覚し受診した．

現症：

全身所見：体格小，栄養状態は良好．

口腔内所見：右下765部のブリッジに動揺を認めた．また右下7は打診痛も認められた．またエックス線所見では歯牙の骨植は悪く歯冠歯根長比は非常に悪い状態であった．歯科用コーンビームCT（ファインキューブ）にて撮影，歯根破折を認めたため抜歯後の植立位置の検討を行った（図1）．

処置および経過：

右下7は保存不可能なため抜歯．また，右下76の欠損部に対する補綴処置の必要性について説明をした．患者は以前にも義歯を装着したが経験がある．その際の拒絶感が強かったこともありインプラントによる欠損補綴を強く希望した．

2024年10月，局所麻酔下にて右下7を抜歯した（図2）．

その直後に近心根の位置にインプラント窩をドリミング，その後アラームゲージにて植立位置の確認と維持を確認した．AQBインプラントT3SMを植立し動揺がないこと，HAが形成窩から出ていないことを確認し，右下6に通法に従い歯槽頂に切開を行い，AQBインプラントT3SMを植立した．また，遠心根の抜歯窩は近接しているがHAの露出がないため圧迫止血を行い止血の確認ができたので処置を終了した（**図3, 4**）．

2025年5月テンポラリークラウンが咬耗しているが歯肉の状態はよく経過を追って最終補綴を行う予定である（**図5**）．

考察：

下顎遊離端欠損部の補綴方法は従来，可撤式部分床義歯による咬合，咀嚼機能の回復を行うことが多かった．しかし，義歯床，歯台装置の舌接触による異物感，舌房の狭窄，義歯の不安定，咬合時の粘膜の圧迫感などにより拒絶感を抱き装着率が高いとはいえない．このような点から，近年インプラント支持の固定性補綴装置による治療を選択する患者が増加している．

また，機能回復までの時間を短縮する意味でも抜歯待時インプラント治療では抜歯後3～4か月抜歯？の治癒を待ち，その後インプラント手術を受けインテグレーションの期間として1～2カ月の期間を要した．しかし，抜歯即時インプラント治療では1～2カ月という時間でテンポラリークラウンを装着することができ，大幅な治療期間の短縮が行える．

結語：

今回，演者は下顎遊離端欠損症例に対し1ピースタイプHAインプラントを応用した症例を経験した．その結果，迅速な咬合，咀嚼機能の改善が得られ，1ピースタイプHAインプラントは抜歯即時インプラント治療をおこなう上で臨床上的に有意義と思われた．

引用文献：

1）AQB学術研究会：「AQBインプラントの基礎と臨床　基礎編」2008年8月24日．
2）AQB学術研究会：「AQBインプラントの基礎と臨床　臨床編」2008年8月24日．
3）根津浩・小宮山彌太郎：初心者のためにCT・3D画像の読影・診断―インプラント～矯正まで― 2008年3月10日．
4）神田重信・新井嘉則：歯科用コーンビームCT徹底活用ガイド～基礎から診断まで～ 2008年12月10日．

図1）2, 3, 4, 5.jpg　術前CT画像にインプラント植立のシュミレーションを行った．
図2）6.jpg　抜歯直後の口腔内写真
図3）7.jpg　AQBインプラント植立直後の口腔内写真
図4）91, 92, 93, 94.jpg　AQBインプラント植立後のCT画像
図5）8, 9.jpg　2025年5月（7か月後の口腔内写真）

一般口演 09

植立部位周辺に残根がある状態の患者にインプラント処置を施さなければならないケースにおいてオペをした場合の術後炎症の考慮及び術式の一例

○二宮　功一
二宮歯科診療室

緒言：

残根状態で放置されていることが臨床上みかけることがある，このようなケースにおいて後に現状を理解していない患者にインプラント希望をされた際のインプラント治療の是非の考慮そしてオペ後炎症の対処法の重要性を指摘し理解させなければ術後の咀嚼機能の回復が満足を得られない場合に不信感を持たれてしまいかねない．よって，残根があることで術後炎症を引き起こした場合の残根抜歯において最小限の侵襲で収まるようにマイクロスコープにて除去を試み，実際最小限の侵襲で済んだ症例である．

今回のケースでのオペの懸念点：

1．感染リスクの増加

残根が存在することにより周囲組織に感染を引き起こす可能性が高まることにより，残根からの感染がインプラント自体に引き起こす可能性がある．

2．生物学的幅の減少

これは残根が存在することで，インプラント周囲の生物学的な幅が狭くなり周辺歯肉に悪影響を与えることが多くなる．

3．骨吸収の促進

残根状態であると，周囲骨に対する圧が不均衡になることがあり，これが原因で骨吸収が促進することがあり，後のインプラント成功率の低下の可能性が考えられる．

4．治療計画の複雑性

残根状態の場合の適切な治療計画の構築が困難になる．特にインプラント埋入位置，角度に影響がある．

症例：

2024. 12 月，以前インプラント希望の患者が来院，状態の確認を行うため CT 撮影を行ったところ，下顎右側第一大臼歯近心根に抜去困難な残根が確認され現状を説明を行ったが患者の強い希望により，インプラントの植立を近心根に傾斜させることで処置を施した（図 1, 2, 3, 4）．

2025. 3 月経過良好の為テック装着後経過観察を行った．

2025. 5 月インプラント植立位置より近心側にフィステル確認されコーンビーム CT 撮影を行い患者に抜歯の必要性を説明（図 5, 6, 7, 8）．

2025. 同月局所麻酔下においてマイクロスコープにより，右側 5 遠心からインプラント植立部位付近に横切開を行い残根抜去，縫合した（図 8, 9, 10）．

術後 1W 経過抜糸（図 11）．

抜糸後 2W 術後歯肉も安定し経過良好のため抜歯後外していたテックを再装着（図 12, 13, 14, 15）．

考察：

今回の症例ではインプラント体に炎症が波及される前に発見でき，抜歯後インプラント体への影響はなっかた．しかし発見が遅れることなどがあった場合はインプラント撤去を行わなくてはならない．このことからインプラント植立時には残根が引き起こす炎症の影響，早期診断と適切な管理の重要性である．またインプラント周囲の炎症と残根の相互関係に関し検証が必要と考えられる．

結び：

今回，インプラント植立後に残根による炎症を起こした症例を経験した．結果，インプラント周囲における残根の影響を強く考慮しなければならないこと，また機能回復を行う上で炎症の波及等を考慮しインプラント治療を行う必要があることを経験した．

引用文献：

1）岡田隆夫：インプラントの潮流を考える．
2）浅田洸一：口腔外科アトラス．
3）神田重信・新井嘉則：歯科用コーンビーム CT 徹底活用ガイド～基礎から診断まで～．

図 1, 2, 3, 4　術前診断および術後のインプラント植立まで
図 5, 6, 7, 8　術後炎症の為，状態確認
図 9, 10　残根除去の術写真，および縫合
図 11　術後 1w 抜糸
図 12, 13, 14, 15　抜糸後 2w テック再装着後の写真

一般口演 10

遊離端欠損症例に1回法インプラントを植立し咬合を回復した長期2症例

Long-term two cases that erected one piece implant for a free edge loss case, and restored occlusion

○斎藤　剛志[1,6)]，太田　　敏[2,6)]，河原　武紘[3,6)]，高木　裕治[4,6)]，鈴木　義純[5,6)]
斎藤歯科医院[1)]，おおた歯科クリニック[2)]，アイデンタルオフィス[3)]，寺本歯科医院[4)]
イーアス高尾歯科[5)]，東京西顎顔面口腔インプラント臨床研究会[6)]

○SAITOU Takeshi[1,6)]，OOTA Satoshi[2,6)]，KAWAHARA Takehiro[3,6)]
TAKAGI Yuji[4,6)]，SUZUKI Yoshizumi[5,6)]
Saitou Dental Clinic[1)]，Oota Dental Clinic[2)]，Ai Dental Office[3)]，Teramoto Dental Clinic[4)]
Iias Takao Dental Clinic[5)]，Tokyo West Maxillofacial Oral Implant Clinical Research Institute[6)]

緒言：

従来から遊離端欠損症例の補綴法としては，多くは可撤式部分床義歯が必然的に選択されてきた．しかし，義歯の装着による違和感や着脱の煩わしさ，発音・咀嚼・嚥下障害など，必ずしも満足が得られない場合も多い．また，過度の咬合負荷により鉤歯が早期に抜歯にいたるケースも散見される．

今回われわれは遊離端欠損症例に AQB1 ピースインプラント（AQB-RHA 社製）を植立し，咬合を回復して術後 10 年以上経過した 2 症例を，その概要に若干の考察を加えて報告する．

症例 1：

58 歳，男性．2010 年 11 月初診．左下歯痛で来院．⌈④56⑦ のブリッジが装着されていたが，⌈7 歯根破折にて 2010 年 12 月に抜歯した．⌈567 欠損となり患者はインプラントによる治療を希望した．抜歯窩の治癒待機中に ⑦65④⌉ ブリッジが脱落，7⌉ も歯根破折で保存不可能のため 2011 年 4 月抜歯した．患者は 765⌉ 欠損部もインプラントによる治療を希望されたので，左側完成ののち右側に取り掛かることとした．2011 年 6 月，⌈567 部にそれぞれ AQB インプラント 4MS, 4MS, 4SS を植立し，同年 9 月に TEK 装着，翌 10 月 ⌈567 部に最終補綴物を装着した．続いて 2012 年 2 月，765⌉ 番部にそれぞれ AQB インプラント 4SS，4MS，4MS を植立し，同年 6 月に TEK 装着，同月 765⌉ に最終補綴物を装着した．現在術後約 13 年を経過しているが，異常所見はなく経過は良好であり，4 か月ごとにメインテナンスを行っている．

症例 2：

65 歳，女性．2008 年 12 月初診．患者は右下の歯痛を主訴に来院したが，同部位が喪失したら咀嚼できなくなる危惧を抱き，⌊67 欠損部にインプラントを希望された．右下は，7⑥⑤⌉ の延長ブリッジが装着されていたが，65⌉ 共に保存不可能と診断した．患者の希望により，まず 2009 年 1 月 ⌊67 部に AQB インプラント T4MM, T4MS を植立し，同年 3 月に TEK 装着，5 月 ⌊67 に最終補綴物を装着した．その後，同年 6 月，65⌉ を抜歯し，4 か月の待機期間をおき，2009 年 10 月，75⌉ 部に AQB インプラント 4MS，4SS を植立し，翌 2010 年 1 月 TEK 装着，翌 2 月 7⑥⑤⌉ に最終補綴物を装着した．現在，上部構造装着後 ⌊67 は 16 年，7⑥⑤⌉ は 15 年を経過しているが，異常所見はなく経過は良好である．

考察および結論：

遊離端欠損症例を可撤式部分床義歯で補綴した場合，使用時の違和感，発音・咀嚼・嚥下に不満をもち，着脱の不便さなどから使用をやめる患者もみられる．使用したとしても過度の咬合負荷により鉤歯が早期に抜歯にいたるケースも少なくない．また，遊離端欠損症例を何も補綴しないで放置した場合，対合歯の挺出や隣在歯の遠心移動を生じやすく，歯周病や咀嚼障害を惹起することがある．

今回の症例では，固定式補綴物から可撤式補綴物へ移行せざるをえない状況を回避することができた．しかも HA コーティングインプラントを使用したことによって早期に，十分な咀嚼機能を回復することができた．また，定期的なメインテナンスにより，長期に維持することもできた．インプラントを使用した咀嚼機能回復は患者の QOL を確実に向上させるきわめて重要な手段と考えることができた．